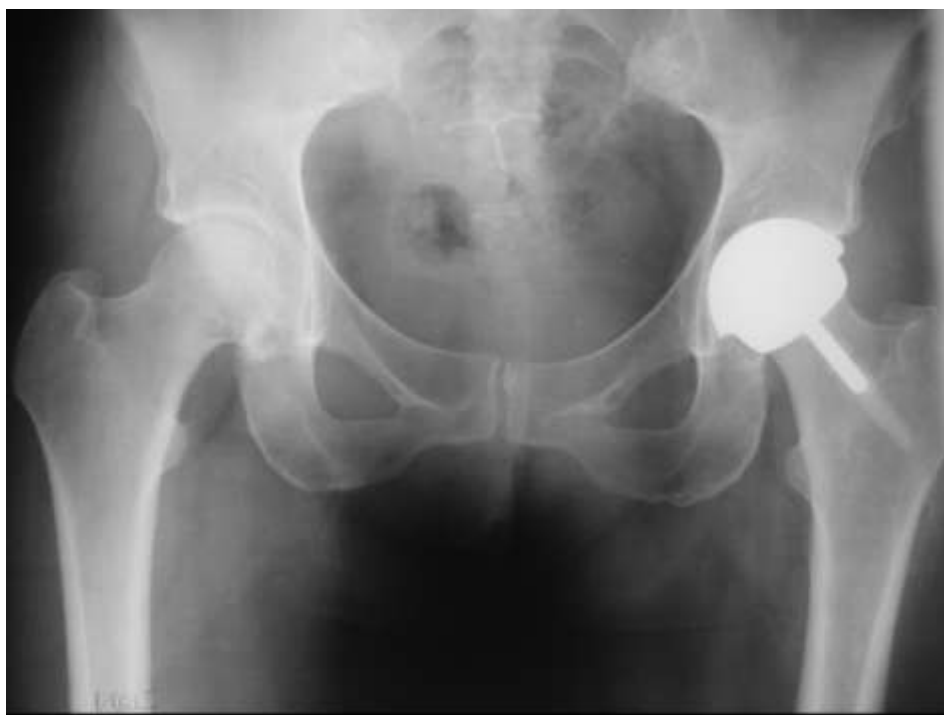

## Le resurfaçage total de la hanche : le retour du passé ou une arthroplastie moderne ?

*Professeur Philippe Chiron  
Chu Rangueil Toulouse  
Descorthopedie@free.fr*

### Introduction :

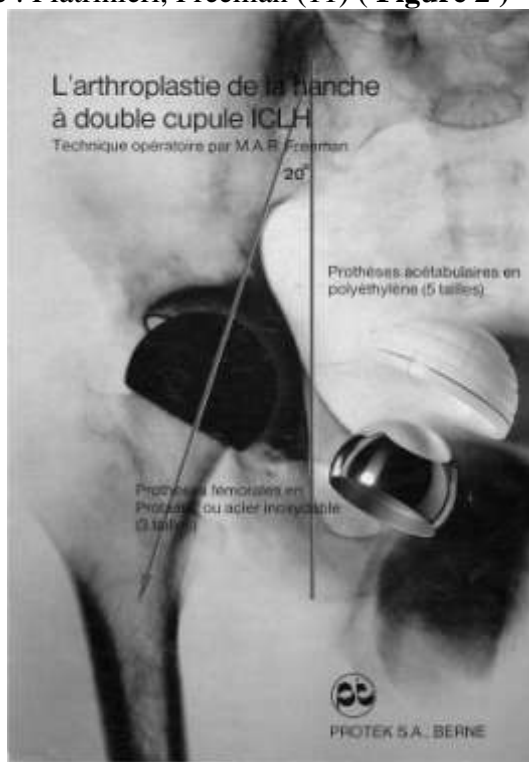
Par son principe le resurfaçage de la hanche est séduisant. Le grand diamètre de la tête se rapproche de l'anatomie et permet de limiter le risque de luxation ! L'offset initial de la hanche prothésée est conservé ainsi que la longueur du col laissant aux muscles leur tension initiale ! Le capital osseux est préservé non seulement en conservant le centre de la tête et le col mais également en évitant une altération inutile de la zone métaphyso-diaphysaire de l'extrémité supérieure du fémur ! A priori le résultat fonctionnel devrait être bon, la longévité devrait dépendre de la qualité de la pose et du couple de frottement, la reprise d'arthroplastie devrait être simplifiée. ( **Figure 1** ).



En pratique la mise au point de ce type de prothèse a été le fruit de nombreux tâtonnements. L'hémi arthroplastie par une cupule fémorale a été proposée avant celui de la tige prothétique par Smith Petersen en 1923. De nombreux auteurs entre 1923 et 1970 ont essayé d'améliorer la cupule simple dont les plus connus sont Aufranc en 1952, Charnley en 1958, Luck en 1960 et Gérard en 1969. La technique de la cupule simple a été à l'origine d'un certain nombre de succès encourageants avec une survie à 15 ans de plus de la moitié des cas (à une époque où celui des arthroplasties à pivot était encore plus décevant) et des échecs précoces dus principalement à une bascule de la cupule, un effondrement de la tête fémorale ou des douleurs d'origine acétabulaire.

L'idée de réaliser un resurfaçage total de la hanche a été émise dès la fin des années 60. Un certain nombre de modèles ont été proposés tout au long des années 70 qui a

l'exception de ceux de Müller et de Gérard (métal/métal) étaient des prothèses à couple de frottement métal/polyéthylène : Platinieri, Freeman (11) ( **Figure 2** )



., Aubriot, Wagner (27), Salzer en Europe et Amstutz (3)aux USA. La qualité des résultats fonctionnels à court terme et le dynamisme des concepteurs ont provoqué un véritable engouement pour cette technique (19); cependant un certain nombre d'insuffisances liées directement à la conception du matériel ont été à l'origine d'un grand nombre de descellements précoces qui ont conduit les concepteurs eux-mêmes à l'abandonner ; la condamnation du resurfaçage total de la hanche a été signée en France à l'occasion de la SOFCOT 1985. Mac minn en 1991 (18)et Amstutz en 1995(1), ont proposé une prothèse avec un couple de frottement métal/métal, une cupule acétabulaire non cimentée en press fit avec un effet de surface sablé et une cupule fémorale cimentée. Des séries de suivi clinique avec un matériel et une technique identique ont montré des résultats favorables avec un taux de descellements et de complications superposable à celui des arthroplasties à pivot.

Actuellement le resurfaçage de la hanche est utilisé largement en Angleterre au Canada et en Belgique, régulièrement en Suisse en Allemagne en Espagne aux USA, très peu en France. Ce retour du resurfaçage est-il justifié ? Un certain nombre d'arguments vont dans ce sens :

## 1 Le matériel a évolué :

### *11 Le couple de frottement.*

Les prothèses de resurfaçage actuellement posées ont toutes un couple de frottement dur/dur, métal/métal ( **Figure 3** ).



Les progrès de la tribologie et la précision des machines-outils modernes permettent aujourd'hui de réaliser des arthroplasties avec des têtes de grand diamètre dont le taux d'usure est très faible et la taille des débris relargués inférieure à un micron ce qui permet leur transport par les macrophages (10). Les cupules fémorales de resurfaçage et les têtes de grand diamètre adaptables sur des tiges fémorales sont articulables avec des pièces acétabulaires identiques. L'évaluation de ce couple de frottement peut ainsi se faire sur de grandes séries de prothèses totales de hanche à pivot ou de resurfaçage. En cas de complications précoces au niveau de la cupule de resurfaçage il est possible de ne réaliser qu'une reprise unipolaire ; le taux d'usure très faible de ces couples métal métal avec même une notion de rodage, permet d'espérer qu'une reprise tardive pourrait aussi n'être qu'unipolaire.

**12 L'implant acétabulaire:** il s'agit d'une pièce unique dont les parois ont dans la plupart des modèles 3 mm d'épaisseur. Ce sont tous les cas des pièces non cimentées en Métasul\* dont la face en contact avec l'os est recouverte d'une projection de titane dont la granulation et l'épaisseur sont variables.

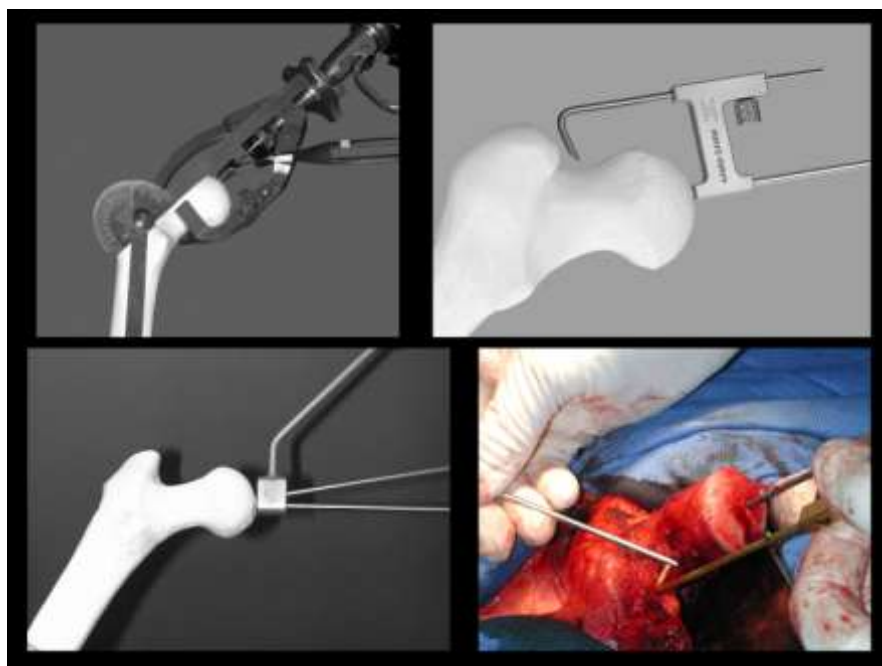
**13 L'implant fémoral:** les cupules fémorales actuelles ne recouvrent que la surface cartilagineuse sans empiéter sur le col afin de limiter sa dévascularisation et d'éviter des conflits fémoro-acétabulaires antérieur ou postérieur néfastes. Elles sont proposées en de nombreuses tailles tous les un ou deux millimètres afin de se rapprocher le plus possible de la taille initiale de la tête. Elles sont munies d'une tige de petite taille dont l'efficacité sur la répartition des contraintes au niveau du col reste très discutée. Il semble cependant que cette tige facilite la pose de la cupule et permette d'évaluer la bonne direction postopératoire de la prothèse ainsi qu'une éventuelle micro mobilité. Toutes les cupules sont actuellement cimentées ce qui permet d'obtenir d'emblée une parfaite stabilité et de compenser l'irrégularité de surface de certaine tête fémorale notamment dans le cadre des nécroses.

**2 La technique opératoire peut être simplifiée.**

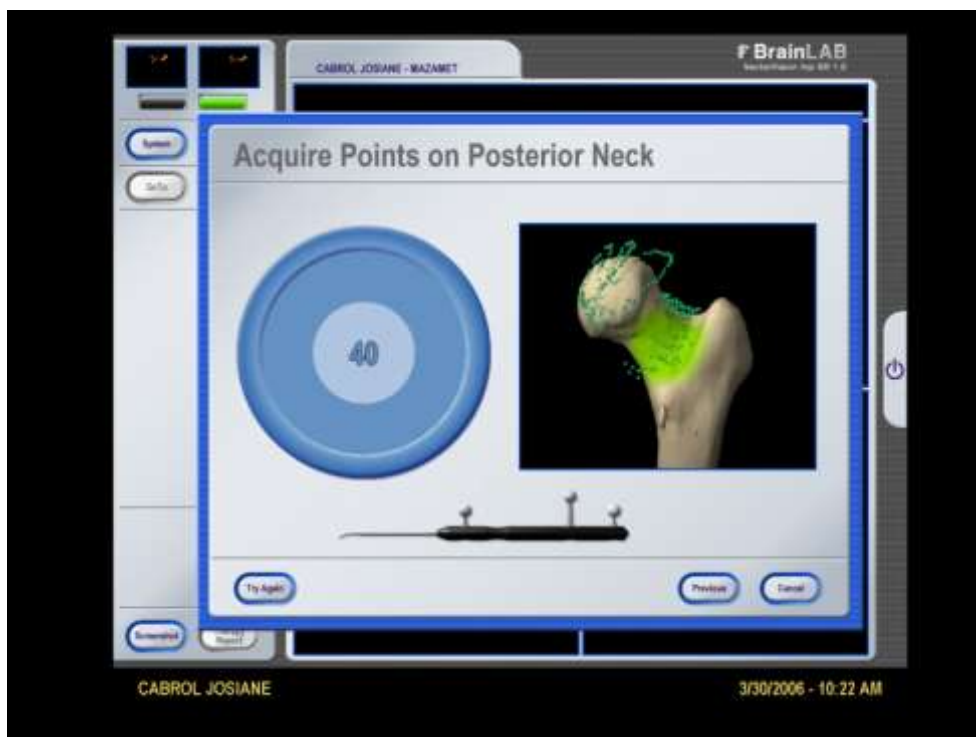
**21 L'orientation de la cupule:**

Il s'agit d'un des temps difficiles de la technique opératoire. En effet une mauvaise orientation de la cupule entraîne des contraintes anormales sur le col sources de rupture et des conflits du col avec les parois acétabulaires au prothétique. Ces conflits sont à l'origine d'un remaniement avec encoche du col en regard de la zone de conflit. Les particules libérées sont cependant des particules osseuses organiques qui ne sont pas à l'origine d'une métallose. Une certaine adaptation du col au conflit reste possible(7). Il faut que la cupule soit située dans le plan sagittal de préférence au centre du col et dans le plan frontal en position neutre ou en valgus, en évitant le varus qui est source de contraintes trop importantes (6).

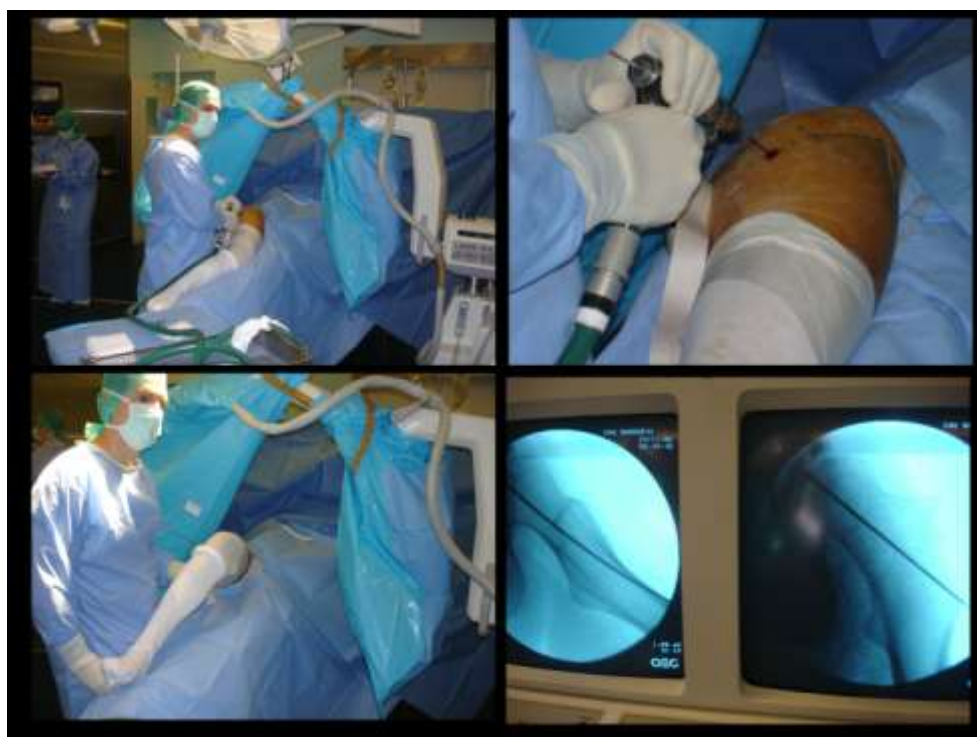Pour bien orienter la cupule de nombreux systèmes de visée plus ou moins complexes sont proposés. Les systèmes endoarticulaires de conceptions variables nécessitent tous une bonne vision de la tête et une exposition large du col source de dévascularisation(15)( Figure 4 ).

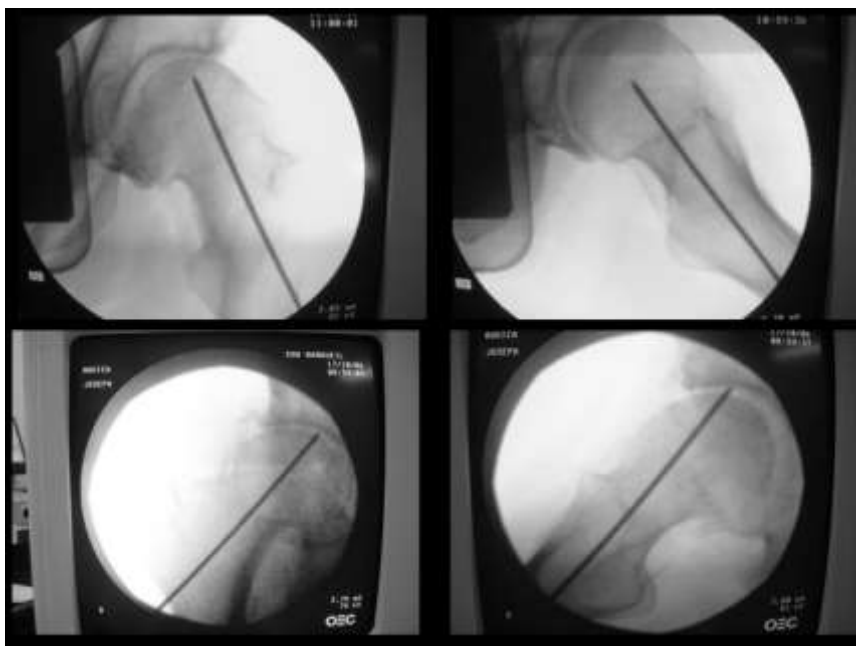


La navigation de la hanche est plus fiable ; la prise des différents points nécessite cependant toujours une exposition large du col(22)( Figure 5).



Nous proposons une technique simple qui consiste à positionner avant la réalisation de la voie d'abord une broche du trochanter vers la tête sous contrôle d'un amplificateur de brillance(8)( Figure 6 et 7).

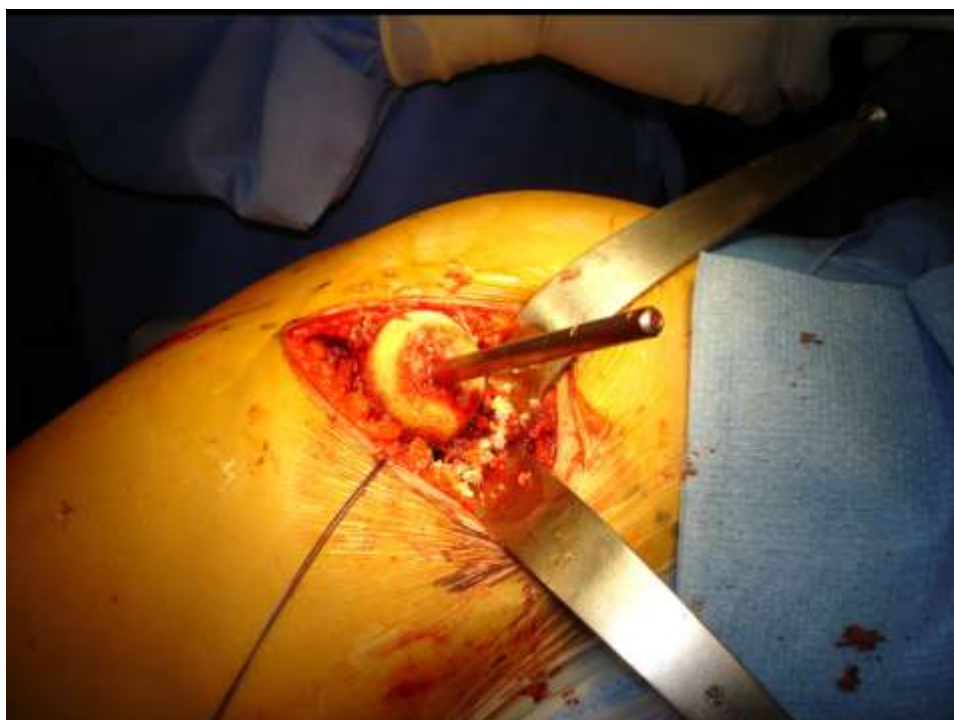



Il est ainsi possible de choisir au cas par cas la bonne position la cupule avec une courbe d'apprentissage très rapide. La technique guidée par broche permet d'utiliser plus facilement des voies d'abord minimales invasives.

### ***22 La voie d'abord :***

La conservation de la tête et du col qui gênent l'exposition de l'acétabulum, ainsi que l'exposition du col pour positionner la cupule conduisent à réaliser la plupart du temps des voies d'abord élargies qu'elles soient postérieure, antérieure avec trochantérotomie ou selon Hardinge(17). Les écoles françaises proposent des voies minimales invasives antérieures (Piriou / Judet) ou antéro latérale (Chiron(8))( Figure 8 ).

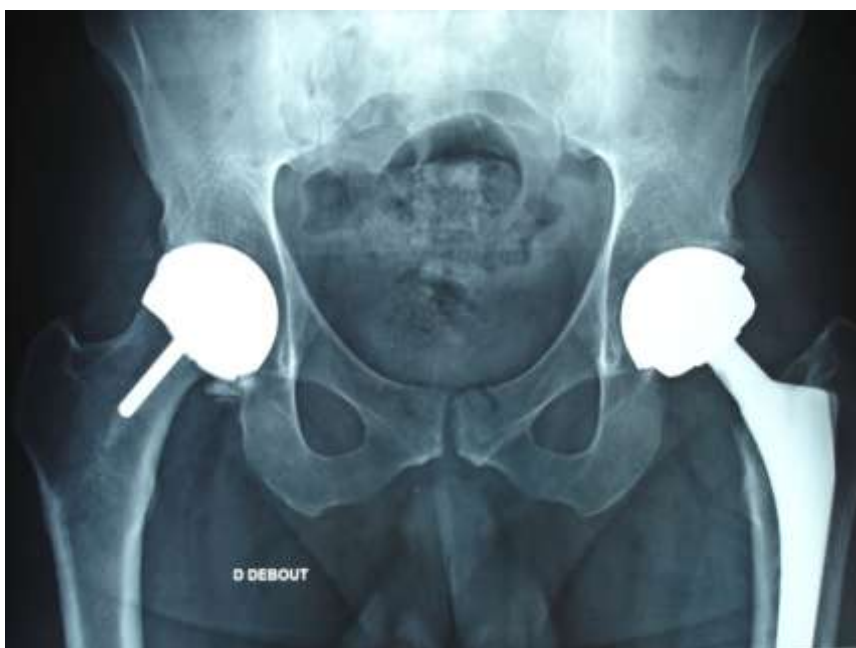

## 5 Les indications et contre indications sont bien cadrées.

Les contre-indications du resurfaçage de la hanche sont directement liées au terrain, à la qualité de l'os et à la morphologie la hanche.

### *41 le terrain :*

Les résultats fonctionnels des principales séries sont bons(20). Ils ne sont cependant pas supérieurs pour la qualité de vie, pour la reprise d'une activité sportive, pour l'amplitude des mobilités articulaires aux résultats obtenus avec les prothèses à grosses têtes(21)( Figure 9 ).

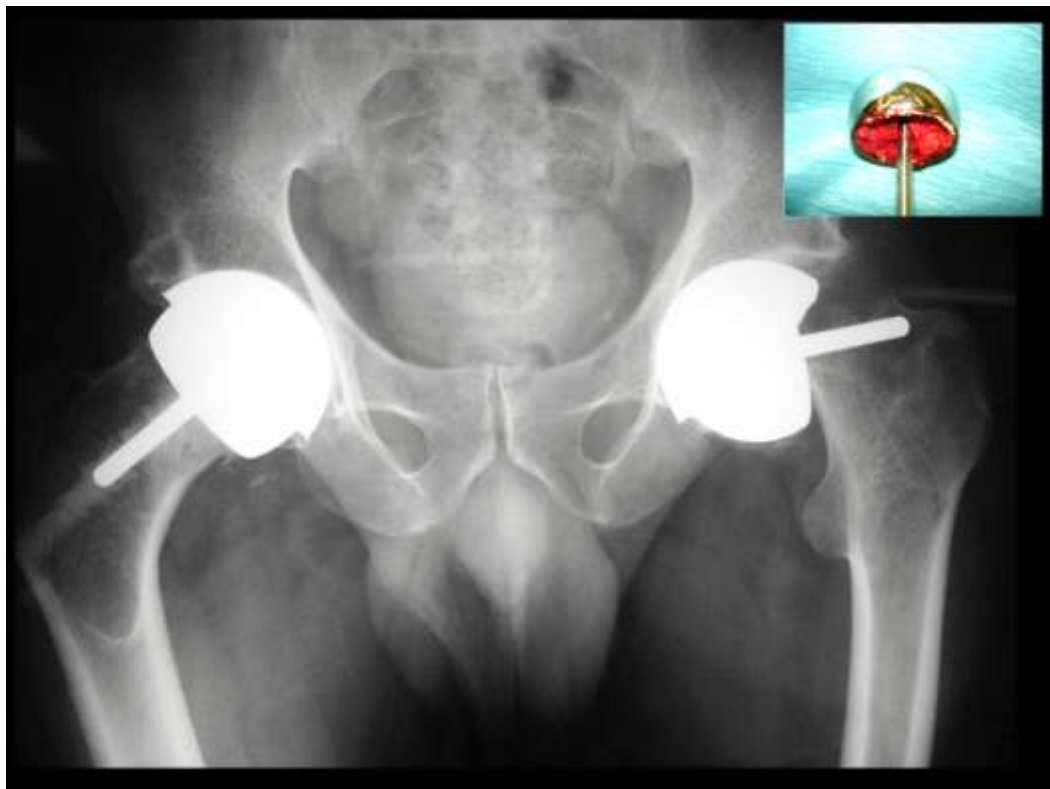

L'intérêt principal de réaliser un resurfaçage la hanche est donc la préservation du capital osseux. Ce type de prothèses s'adresse par conséquent à des sujets qui ont une bonne espérance de vie et un haut niveau d'activité ; a priori des sujets dynamiques de moins de 60 ans.

Par ailleurs le relargage de chrome, de cobalt et de molybdène pourrait, bien que cela n'ait pas été prouvé, avoir un effet néfaste chez l'insuffisant rénal ; le problème de la réalisation d'une prothèse dont une partie est métallique ( couple métal/métal mais aussi métal/polyéthylène à la hanche ou au genou ) reste posé chez la femme en âge de reproduction(26).

### *42 La qualité de l'os*

La complication la plus redoutée, particulière au resurfaçage la hanche, est la fracture du col (16)( Figure 10 ).



Les différentes publications rapportent un taux variable de fractures allant de 0,25% à 3 % . Elles sont souvent précoces (dans 50 à 75 % des cas avant un an) (5).

Elles sont trois fois plus fréquentes chez les femmes et quatre fois plus fréquentes chez les obèses (14).

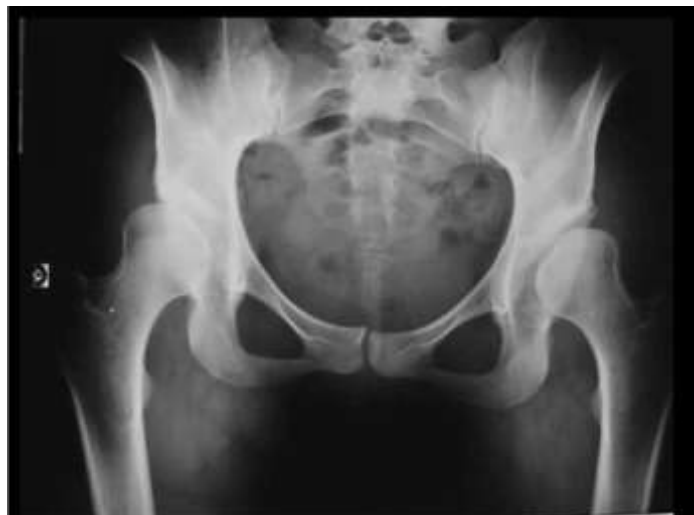Elles sont aussi directement liées à l'état local de l'os : nécroses étendues de plus de 50 %, arthroses polykystiques, synovites inflammatoires.

Enfin le geste opératoire lui-même peut être source de fracture, cupule fémorale en varus ou réalisation d'une encoche à la partie supérieure du col due au passage de la fraise cylindrique si la prothèse est positionnée trop en valgus (13).

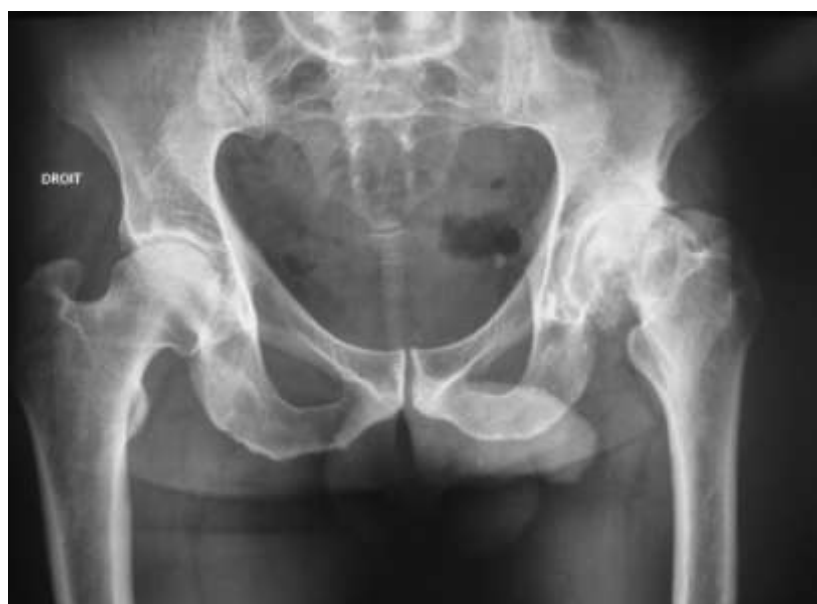#### ***43 Défaut architectural de la hanche :***

La pièce acétabulaire non déformable doit être mise en press fit. Une insuffisance de couverture acétabulaire trop importante peut être une contreindication (4)( Figure 11 ).

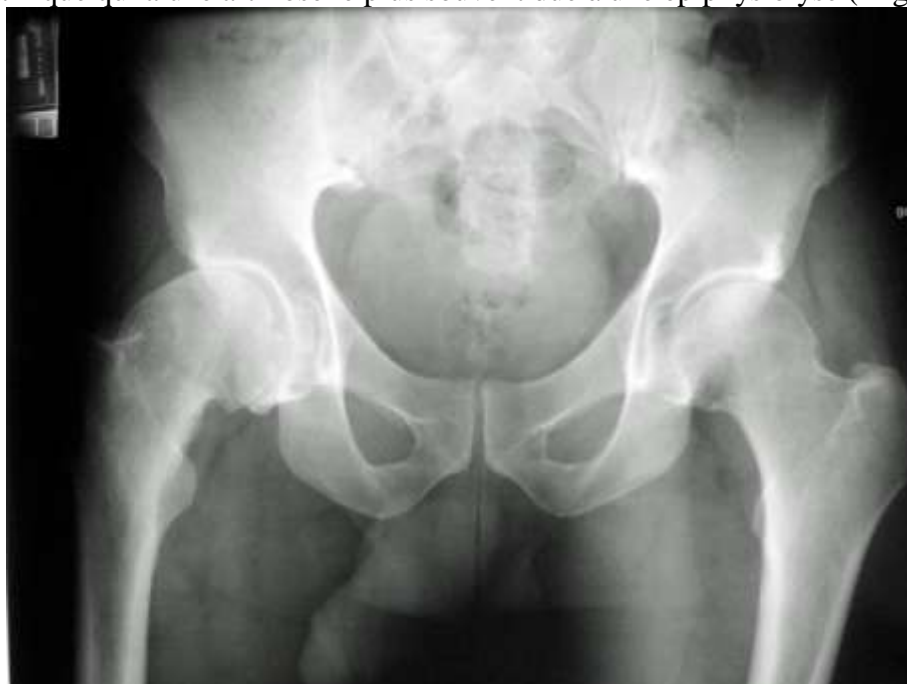



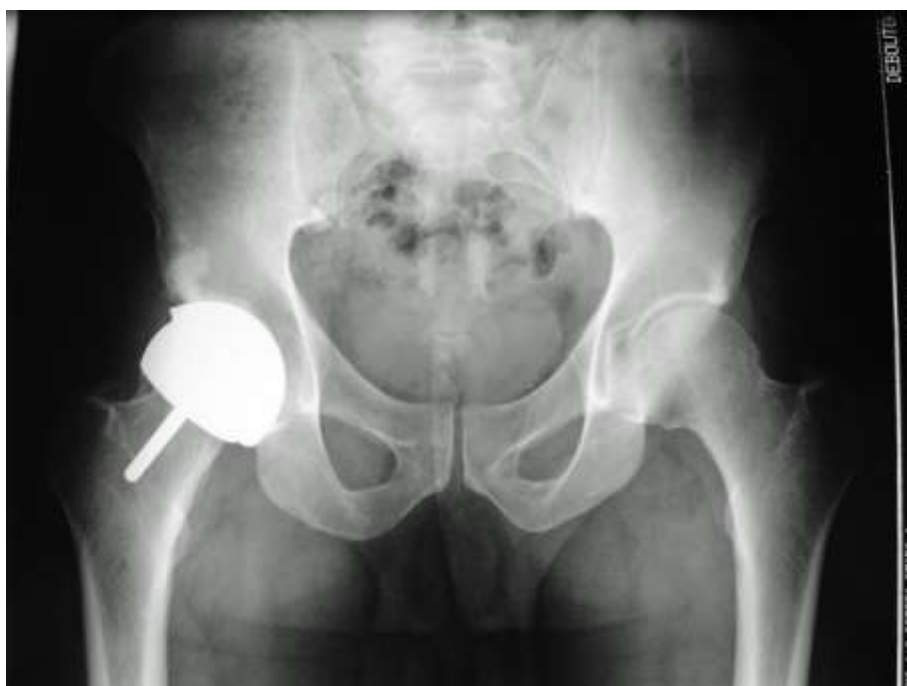. De même au niveau du fémur un trouble directionnel du col vers l'avant ou vers l'arrière ne pourra pas être corrigé par un resurfaçage . De même un col de court liés à des lésions importantes de la tête ou à une ostéochondrite ne pourra pas être corrigé par un resurfaçage dont la correction maximum est de l'ordre de 5 mm.( Figure 12 )



**44 En synthèse,** le terrain idéal est un homme encore jeune avec une bonne qualité osseuse dynamique qui a une arthrose le plus souvent due à une épiphysiolyse ( Figure 13 et



14 )



ou une nécrose d'un volume inférieur à 50 % . La contre-indication absolue est une femme de plus de 60 ans obèse.

### **6 Ou est le problème ?**

Si un certain nombre d'arguments sont en faveur du resurfaçage de la hanche, il persiste un certain nombre de freins à la réalisation de cette technique :

\* **Le couple de frottement** est un couple métal/métal ; toutes les publications montrent qu'il existe un relargage de particules de métal notamment de cobalt et de chrome ; le cobalt est uriné, le chrome peut être stocké au niveau du foie(25, 26). Le risque cancérigène de ces particules n'a jamais été démontré ; en pratique les prothèses a couple métal polyéthylène utilisées largement depuis plus de 40 ans libèrent aussi des particules de chrome et de cobalt notamment les arthroplasties de genou (12); les plombages dentaires sont sources d'une de plus grande libération de particules de matériaux du même type que les prothèses articulaires notamment lorsque que les plombs sont situés en vis-à-vis ou lorsqu'il existe une couronne métallique ; la relation de cause à effet entre l'existence d'une prothèse articulaire et une tumeur primitive n'a jamais été démontrée. Le risque tératogène est lui aussi théorique. Il convient cependant par prudence de discuter avec la malade de son désir de grossesse et de l'informer de l'état des connaissances actuelles. Cette information devrait être faite non seulement lorsqu'il est mis en place un couple métal/métal mais également lorsqu'il est mis en place une prothèse dont l'une des pièces de frottement est métallique.

\* **La courbe d'apprentissage** : la réalisation d'un resurfaçage de la hanche est une nouvelle technique. La présence de la tête du col gêne pour réaliser l'arthroplastie acétabulaire dans de bonnes conditions ; le bon positionnement de la cupule demande l'apprentissage de geste et de concepts nouveaux. Il est souvent difficile pour un chirurgien qui maîtrise bien sa technique de prothèses totales standards d'admettre de faire courir à ses malades des risques supplémentaires le temps de la courbe d'apprentissage. C'est pourquoi nous plaçons pour la technique guidée par broche qui simplifie grandement la courbe d'apprentissage.(9)

\* **Le bon choix de l'implant** dépend essentiellement de la tige qui pourra être mise en place lors de la reprise . En effet il est absolument interdit de changer de fabricant lors de la reprise arthroplastie. le type de Metasul\* étant différent en fonction des sociétés de même que la congruence entre les pièces.

\* L'absence de recul : Le recul devient conséquent avec des séries bien suivies (2, 23, 24). La courbe de survie de ce type d'implant oscille entre 99% et 94% à six ans en fonction des auteurs.

## Conclusion

Le resurfaçage total de la hanche est un principe ancien que les progrès de l'ingénierie et de la tribologie font entrer dans l'arsenal thérapeutique des lésions articulaires évoluées. Le resurfaçage de l'épaule donne parallèlement des résultats satisfaisants. Réaliser un resurfaçage nécessite une sélection rigoureuse des malades en évitant les personnes âgées, les obèses et les sujets dont les os ont une résistance mécanique globale ou locale insuffisante. Il convient de choisir une technique de visée pour le positionnement de la cupule acétabulaire simple et fiable. La courbe d'apprentissage doit commencer par des cours centrés sur la technique opératoire comme celui que nous avons proposé le 14 décembre 2007 à Toulouse, suivi de visite chez des chirurgiens qui pratiquent régulièrement cette technique, puis de la réalisation d'arthroplasties totales de hanche à pivot à grosse tête par la voie d'abord choisie pour le resurfaçage afin de se familiariser avec le positionnement de la pièce acétabulaire, enfin par la réalisation d'un resurfaçage chez un homme mince et dynamique avec un bon capital osseux.

## Bibliographie :

1. **Amstutz H, Beaulé P, Dorey F, and coll e.** Metal-on-metal hybrid surface arthroplasty: two to six-year follow-up study. *J Bone Joint Surg* 86-A: 28-39, 2004.
2. **Amstutz HC.** Present state of metal-on-metal hybrid hip resurfacing. *J Surg Orthop Adv* 17: 12-16, 2008.
3. **Amstutz HC.** The THARIES hip resurfacing technique. *Orthop Clin North Am* 13: 813-832, 1982.
4. **Amstutz HC, Antoniadés JT, and Le Duff MJ.** Results of metal-on-metal hybrid hip resurfacing for Crowe type-I and II developmental dysplasia. *J Bone Joint Surg Am* 89: 339-346, 2007.
5. **Amstutz HC, Campbell PA, and Le Duff MJ.** Fracture of the neck of the femur after surface arthroplasty of the hip. *J Bone Joint Surg Am* 86-A: 1874-1877, 2004.
6. **Beaulé PE, and Amstutz HC.** Orientation of the femoral component in surface arthroplasty of the hip. *J Bone Joint Surg Am* 87: 1162, 2005.
7. **Beaulé PE, Campbell PA, Hoke R, and Dorey F.** Notching of the femoral neck during resurfacing arthroplasty of the hip: a vascular study. *J Bone Joint Surg Br* 88: 35-39, 2006.
8. **chiron p.** Use of a guide wire in hip resurfacing arthroplasty. *Osteologie* 14: 65-68, 2005.
9. **Chiron p, and Laffosse JM.** *Prothèses totales de Hanche: les choix.* . Paris: 2005, p. 257-262.
10. **Dumbleton JH, and Manley MT.** Metal-on-Metal total hip replacement: what does the literature say? *J Arthroplasty* 20: 174-188, 2005.
11. **Freeman MA.** Total surface replacement hip arthroplasty. *Clin Orthop Relat Res* 2-4, 1978.
12. **Howie DW, McGee MA, Costi K, and Graves SE.** Metal-on-metal resurfacing versus total hip replacement-the value of a randomized clinical trial. *Orthop Clin North Am* 36: 195-201, ix, 2005.
13. **Lavigne M, Parvizi J, Beck M, Siebenrock KA, Ganz R, and Leunig M.** Anterior femoroacetabular impingement: part I. Techniques of joint preserving surgery. *Clin Orthop Relat Res* 61-66, 2004.
14. **Le Duff MJ, Amstutz HC, and Dorey FJ.** Metal-on-metal hip resurfacing for obese patients. *J Bone Joint Surg Am* 89: 2705-2711, 2007.
15. **Leunig M, and Ganz R.** Vascularity of the femoral head after Birmingham hip resurfacing. A technetium Tc 99m bone scan/single photon emission computed tomography study. *J Arthroplasty* 22: 784-785; author reply 785-786, 2007.
16. **Marker DR, Seyler TM, Jinnah RH, Delanois RE, Ulrich SD, and Mont MA.** Femoral neck fractures after metal-on-metal total hip resurfacing: a prospective cohort study. *J Arthroplasty* 22: 66-71, 2007.
17. **McBryde CW, Revell MP, Thomas AM, Treacy RB, and Pynsent PB.** The influence of surgical approach on outcome in birmingham hip resurfacing. *Clin Orthop Relat Res* 466: 920-926, 2008.
18. **McMinn D, Treacy R, Lin K, and Pynsent P.** Metal on metal surface replacement of the hip. Experience of the McMinn prothesis. *Clin Orthop Relat Res* S89-98, 1996.
19. **Murray WR, and Van Meter JW.** Surface replacement hip arthroplasty: results of the first seventy-four consecutive cases at the University of California, San Francisco. *Hip* 156-166, 1982.
20. **Naal FD, Maffiuletti NA, Munzinger U, and Hersche O.** Sports after hip resurfacing arthroplasty. *Am J Sports Med* 35: 705-711, 2007.

21. **Pollard TC, Baker RP, Eastaugh-Waring SJ, and Bannister GC.** Treatment of the young active patient with osteoarthritis of the hip. A five- to seven-year comparison of hybrid total hip arthroplasty and metal-on-metal resurfacing. *J Bone Joint Surg Br* 88: 592-600, 2006.
22. **Schnurr C, Michael JW, Eysel P, and Konig DP.** Imageless navigation of hip resurfacing arthroplasty increases the implant accuracy. *Int Orthop* 2007.
23. **Steffen RT, Pandit HP, Palan J, Beard DJ, Gundle R, McLardy-Smith P, Murray DW, and Gill HS.** The five-year results of the Birmingham Hip Resurfacing arthroplasty: AN INDEPENDENT SERIES. *J Bone Joint Surg Br* 90: 436-441, 2008.
24. **Treacy RB, McBryde CW, and Pynsent PB.** Birmingham hip resurfacing arthroplasty. A minimum follow-up of five years. *J Bone Joint Surg Br* 87: 167-170, 2005.
25. **Vendittoli PA, Ganapathi M, and Lavigne M.** Blood and urine metal ion levels in young and active patients after Birmingham hip resurfacing arthroplasty. *J Bone Joint Surg Br* 89: 989; author reply 989-990, 2007.
26. **Vendittoli PA, Mottard S, Roy AG, Dupont C, and Lavigne M.** Chromium and cobalt ion release following the Durom high carbon content, forged metal-on-metal surface replacement of the hip. *J Bone Joint Surg Br* 89: 441-448, 2007.
27. **Wagner H.** Surface replacement arthroplasty of the hip. *Clin Orthop Relat Res* 102-130, 1978.

#### Légendes

Figure 1 : Resurfaçage total de la hanche.

Figure 2 : Le resurfaçage de Freeman métal/polyéthylène.

Figure 3 : Resurfaçage moderne métal/métal cupule ciment, acétabulum press fit.

Figure 4 : Systèmes de visée endoarticulaires.

Figure 5 : Visée par navigation.

Figure 6 : Visée guidée par amplificateur .

Figure 7 : La cupule est située au centre du col

Figure 8 : Voie minimale invasive antérolatérale.

Figure 9 : Resurfaçage total/Tige et grosse tête.

Figure 10 : Fracture du col sur : os fragile ( dialysé = contre indication )

Figure 11 : Contre indication : acétabulum non rétentif.

Figure 12 : Contre indication : col court, très réversé.

Figure 13 : 35 Ans, arthrose sur épiphysiolyse.

Figure 14 : Resurfaçage avec correction de la malposition de la tête.